Cirugía del seno maxilar exceptuando traumatismos y tumores

JP Fontanel
JM Klossek

Resumen. – La cirugía del seno maxilar se ha beneficiado con los progresos de la endoscopia y las técnicas de imagen. Para realizar esta cirugía se necesita un buen conocimiento de la anatomía. Es conveniente plantearse siempre la utilización de anestesia local, a pesar de que la anestesia general conserva sus indicaciones. En la actualidad, el control endoscópico es prácticamente sistemático, al menos en ciertos tiempos operatorios. En este capítulo se describen las diversas intervenciones con sus indicaciones, técnica, inconvenientes y complicaciones. La meatotomía inferior se utiliza menos que la meatotomía media, que permite una cirugía más «funcional». El empleo del endoscopio ha ampliado las posibilidades de la cirugía endonasal y permite particularmente ciertos actos quirúrgicos por vía transnasal. La maxilectomía media aumenta las posibilidades quirúrgicas. La técnica de Caldwell-Luc, a pesar de las secuelas que a veces provoca, principalmente el dolor, conserva algunas indicaciones.

© 2003, Editions Scientifiques et Médicales Elsevier SAS, París. Todos los derechos reservados.

Palabras clave: cirugía endonasal, control endoscópico, meatotomía inferior, meatotomía media, Caldwell-Luc, maxilectomía media.

Anatomía quirúrgica

El seno maxilar es una cavidad aérea con forma de pirámide cuadrangular, situada bajo la cavidad orbitaria. Los accesos quirúrgicos más frecuentes utilizan la cara anterior y/o medial.

PARED ANTERIOR (*fig. 1*)

Esta cara, cuadrilátera, está limitada hacia arriba por el reborde orbitario inferior y hacia abajo por el hueso alveolar, desde el canino al primer molar. El límite medial está constituido por el orificio piriforme. Esta pared presenta dos referencias quirúrgicas importantes:

— el foramen infraorbitario, situado 5 a 10 mm bajo el reborde orbitario, por donde salen los nervios y vasos infraorbitarios;

— la fosa canina, una depresión situada lateralmente, por encima de la raíz del canino; en este nivel la pared es delgada.

PARED MEDIAL (PARED INTERSINUSONASAL)

Es la vía de acceso quirúrgico endonasal del seno maxilar. La inserción del cornete inferior al maxilar, por su apófisis maxilar, la divide en dos regiones:

— el meato inferior, situado bajo el cornete inferior;

— el meato medio, por encima del cornete inferior.

Jean-Pierre Fontanel : Professeur à la faculté de médecine, chef de service.
Jean-Michel Klossek : Professeur à la faculté de médecine, oto-rhino-laryngologiste des Hôpitaux. Centre hospitalier universitaire de Poitiers, hôpital de la Milétrie, 2, rue de la Milétrie, 86021 Poitiers cedex, France.

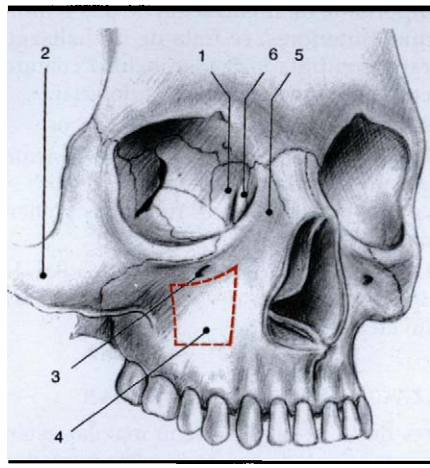

1 *Pared anterior del seno maxilar derecho (según Legent).*
1. Hueso lagrimal; 2. hueso cigomático; 3. foramen infraorbitario; 4. fosa canina; 5. proceso frontal; 6. surco lagrimal.

■ ***Meato inferior*** (*fig. 2A, B*)

Para la cirugía endonasal es importante conocer tres referencias:

— el orificio lacrimonasal: está situado en la región anterosuperior del meato y corresponde a la extremidad inferior del conducto lacrimonasal;

— el cuadrante posterosuperior: en este nivel la pared es delgada, frágil y está formada únicamente por la apófisis maxilar del cornete inferior; es el sitio de elección para la punción sinusal o para iniciar una meatotomía inferior;

— la extremidad posterior del meato: aquí se dividen las arterias nasales posterolaterales, ramas de la arteria esfenopalatina, que pueden ser lesionadas durante la meatotomía inferior o la turbinectomía.

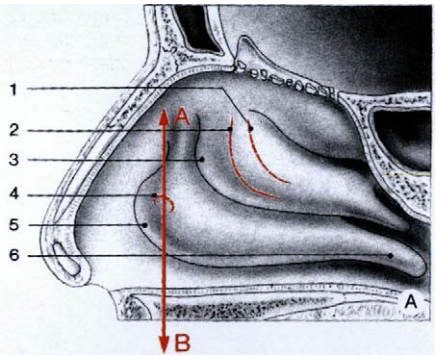

2 *A. Meato inferior. Corte parasagital de la fosa nasal derecha. 1. Pared bullar; 2. apófisis unciforme; 3. cornete medio (cabeza); 4. orificio lacrimonasal; 5. cabeza del cornete inferior; 6. cola del cornete inferior.*
B. Tomografía computadorizada: corte frontal que pasa por el conducto lacrimonasal. 1. Cornete medio; 2. conducto lacrimonasal; 3. seno maxilar.

■ ***Meato medio***

Está situado bajo el cornete medio *(cf. fig. 16)*. De adelante hacia atrás se pueden identificar tres relieves:

— la protuberancia lagrimal corresponde a la prominencia del conducto lacrimonasal; se sitúa por delante de la inserción superior del cornete medio;

— la apófisis unciforme es visible desde la entrada al meato medio, donde aparece como una prominencia curvada hacia atrás, y termina bajo la pared bullar; a veces se encuentran variaciones tales como hipertrofias o neumatización; se trata de la referencia clave de la meatotomía media y de la etmoidectomía;

— la pared bullar es el relieve más constante y fácil de identificar; corresponde a la pared anterior de la celda intrabullar y marca el límite superior del campo operatorio maxilar;

— a veces es visible un cuarto relieve, justo por delante de la inserción superior del cornete medio, el *agger nasi*, que oculta con frecuencia la parte alta del conducto lacrimonasal; corresponde a una importante neumatización de una o múltiples celdas unciformes anteriores; se trata de un hallazgo frecuente en tomografía computadorizada, incluso cuando la neumatización no produce ningún relieve endonasal.

Entre estos relieves se han descrito los siguientes surcos:

— el surco uncibullar (hiato semilunar) *(cf. fig. 18)* asienta entre la apófisis unciforme y la pared bullar; aquí se abre el ostium de las celdas etmoidales anteriores (meáticas y unciformes) y del seno maxilar;

— el surco retrobullar está formado por la pared medial de la bulla etmoidal y la pared interna del cornete medio; las celdas bullares drenan en este nivel.

VASCULARIZACIÓN DEL SENO MAXILAR

Los riesgos vasculares de la cirugía del seno maxilar están relacionados con la presencia de vasos en la parte posterior del meato medio. El agujero (foramen) esfenopalatino asienta en esta localización, bajo la cola del cornete medio. Da paso a la arteria esfenopalatina que se divide, desde su salida, para dirigirse al cornete inferior (arterias posterolaterales) y al meato medio (arterias turbinal media y ostial), constituyendo el principal riesgo vascular de la cirugía endonasal del seno maxilar.

Exploración radiológica del seno maxilar

ECOGRAFÍA SINUSAL

Para algunos autores, la ecografía del seno es útil en el diagnóstico de las colecciones sinusales. Se emplea poco.

RADIOGRAFÍA SIMPLE

Proyección nasofrontal (Blondeau) *(fig. 3)*

Es la proyección más utilizada para el seno maxilar. Permite apreciar el tamaño del seno (salvo en el caso de ciertas agenesias que pueden adoptar un aspecto de opacidad completa). El principal inconveniente de esta exploración es la falta de especificidad de las imágenes obtenidas, fuera del clásico nivel hidroaéreo o del cuerpo extraño; no obstante, sigue siendo una buena exploración «de aproximación».

Proyección lateral

Esta proyección completa la proyección de Blondeau para evaluar el volumen del seno o confirmar la presencia de un cuerpo extraño intrasinusal.

TOMOGRAFÍA COMPUTADORIZADA (TC)

Esta técnica permite una estimación correcta del tamaño del seno y proporciona la anatomía detallada del meato medio. Es útil principalmente en patología tumoral, pero su empleo es cada vez más frecuente en patología inflamatoria, en especial cuando se considera una cirugía funcional. La técnica de exploración debe adaptarse a la patología que se sospecha. En las afecciones inflamatorias o infecciosas nasosinusales, es conveniente la preparación de las fosas nasales. La instilación de vasoconstrictores inmediatamente antes de la exploración reduce el edema de la mucosa, y debe seguirse, unos instantes después, de la limpieza de las fosas nasales para eliminar las secreciones.

Proyecciones

• *Cortes axiales (fig. 4)*

Estos cortes son particularmente útiles para el estudio de las paredes anterior y posterior del seno, así como del conducto lacrimonasal.

• *Cortes coronales (fig. 5)*

Estos cortes permiten la exploración de la cara superior del seno y del tabique intersinusonasal. Esta pared está dividida por la inserción del cornete inferior; el ostium del seno maxilar asienta en la parte superior. Se puede analizar fácilmente su forma, tamaño y los elementos que la constituyen (bulla, apófisis, celda infraorbitaria) *(fig. 6)*.

Técnica

En las afecciones malignas se deben demostrar los límites exactos del tumor y sus extensiones extraóseas, en particular las extensiones orbitarias. La inyección de un producto de contraste es útil para los tumores vascularizados. En las afecciones inflamatorias, la mucosa y las estructuras óseas deben

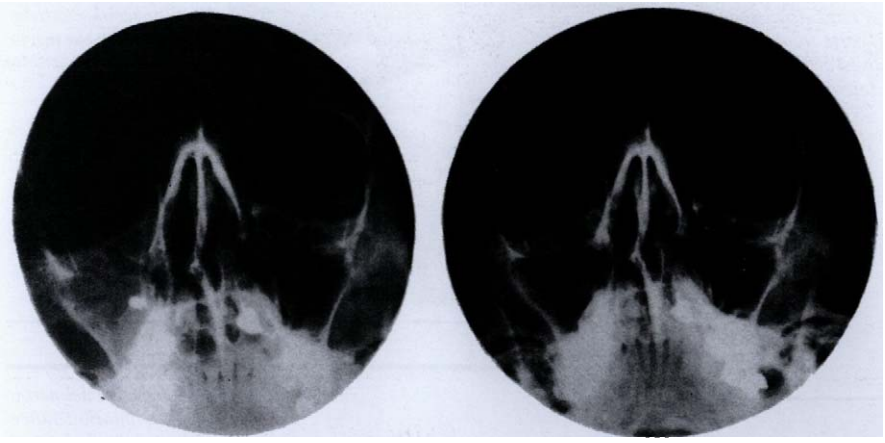

3 *Radiografía del seno maxilar: proyección de Blondeau. A la izquierda, cuerpo extraño intrasinusal derecho en el seno de una opacidad total. A la derecha, radiografía normal.*

4 *Tomografía computadorizada: corte axial del seno maxilar. 1. Conducto lacrimonasal; 2. seno maxilar.*

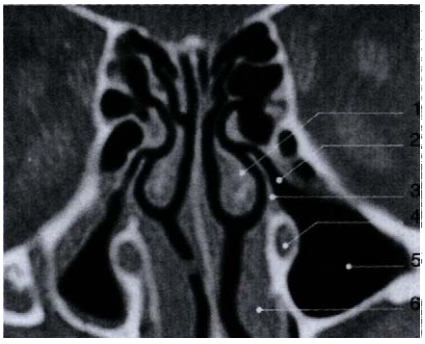

5 *Tomografía computadorizada: corte coronal del seno maxilar que pasa por el ostium maxilar. 1. Cornete medio; 2. ostium del seno maxilar; 3. proceso unciforme; 4. conducto lacrimonasal; 5. seno maxilar; 6. cornete inferior.*

ser perfectamente visibles; es preciso efectuar cortes finos, de 2 mm de espesor, cada 2 a 5 mm, con grandes ventanas de exploración, de 250 a 3 000 UH.

RESONANCIA MAGNÉTICA (RM)

Esta técnica es menos eficaz que la TC para el análisis de las estructuras óseas, cuya identificación es indispensable antes de cualquier decisión quirúrgica *(fig. 7)*. Sin embargo, contribuye a la diferenciación de las opacidades tisulares en las celdas debidas a derrames. Es útil, sobre todo, en la exploración de las lesiones tumorales.

TOMOGRAFÍA COMPUTADORIZADA TRIDIMENSIONAL

Esta exploración está indicada, sobre todo, en las malformaciones craneofaciales y en los traumatismos. Excepto en estas indicaciones, no aporta datos suplementarios con relación a las exploraciones precedentes.

Exploración endoscópica del seno maxilar

Esta exploración, muy utilizada en los años ochenta, es cada vez menos frecuente debido a la generalización de la TC.

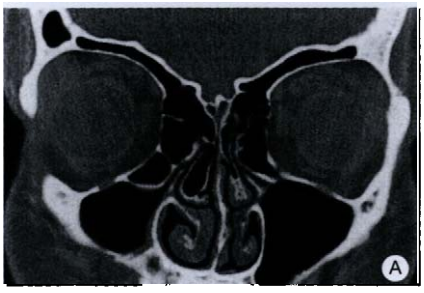

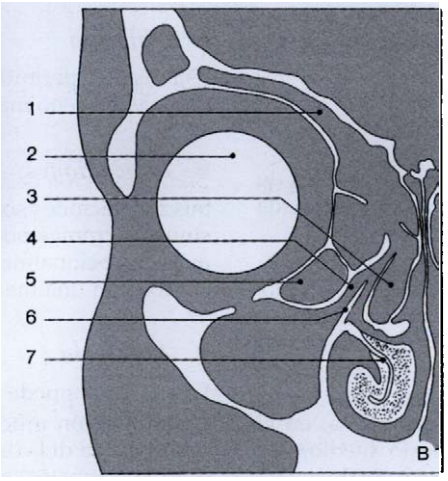

6 *A. Tomografía computadorizada: corte coronal del seno maxilar que pasa por el ostium maxilar: variaciones anatómicas.*
B. Esquema descriptivo. 1. Seno frontal; 2. ojo; 3. cornete medio neumatizado; 4. ostium del seno maxilar; 5. celda infraorbitaria; 6. apófisis unciforme; 7. cornete inferior.

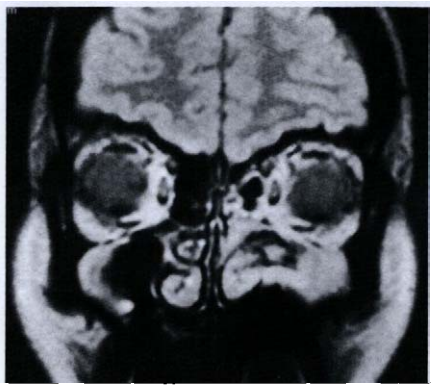

7 *Resonancia magnética: corte frontal. Aspergilosis del seno maxilar izquierdo.*

8 *Sinuscopia maxilar izquierda por vía mixta: meato inferior y fosa canina.*

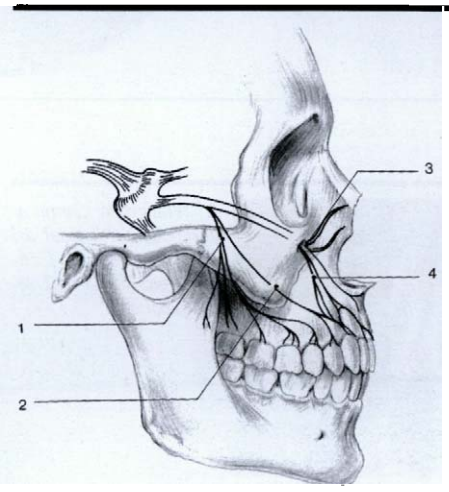

9 *Esquema del nervio infraorbitario izquierdo. 1. Nervio dentario posterosuperior; 2. nervio dentario superior anterior y posterior; 3. nervio infraorbitario; 4. nervio dentario superior.*

A veces es necesaria antes de tomar una decisión quirúrgica. El examen directo del contenido del seno permite, por ejemplo, confirmar la presencia de un cuerpo extraño o de una masa fúngica cuyo tratamiento puramente «endoscópico» es posible, en ocasiones, mediante una doble vía de acceso (fosa canina y meato inferior) *(fig. 8)*.

Existe un capítulo de esta enciclopedia consagrado a la técnica de endoscopia maxilar, por lo cual no será descrita aquí [6]. Sin embargo, cabe señalar el interés del control endoscópico a través del meato inferior y de la fosa canina en ciertos procedimientos de exéresis, en particular en el fondo de la cavidad sinusal.

Anestesia en la cirugía del seno maxilar

Muchas intervenciones pueden realizarse bajo anestesia local, acompañada o no de neuroleptoanalgesia. No obstante, la duración de la intervención, el confort operatorio y los deseos del paciente y del cirujano pueden hacer preferible la anestesia general.

ANESTESIA LOCAL

La anestesia local debe insensibilizar la cara anterior y/o medial (tabique intersinusonasal) del seno maxilar.

La sensibilidad de la cara anterior depende de las ramas del nervio infraorbitario *(fig. 9)*. Este nervio, después de discurrir por la pared superior del seno maxilar, emerge sobre su cara anterior, aproximadamente 1 cm bajo el reborde orbitario, y enseguida se distribuye por los tegumentos de la mejilla.

Una inyección de algunos centímetros cúbicos (5 ± 2) de lidocaína asociada o no con adrenalina, frente al orificio infraorbitario, asegura la anestesia yugal durante 30 a 60 minutos.

La aguja se introduce en el vestíbulo gingival superior y debe penetrar paralelamente a la cara anterior del seno, hasta el punto de emergencia del nervio, situado entre 8 y 10 mm por debajo del reborde orbitario, evitando inyectar en el canal infraorbitario para no lesionar el nervio.

La anestesia del tabique intersinusonasal comprende, en un primer tiempo, la introducción de una mecha impregnada de lidocaína naftazolinada al 5 % en la fosa nasal.

Al cabo de 10 a 15 minutos se puede colocar una nueva mecha, bajo el cornete medio con control óptico (endoscopio, microscopio) o bajo el cornete inferior (en este caso la iluminación frontal suele ser suficiente). Esta segunda mecha no siempre es indispensable. Cualquiera sea el número de mechas, la anestesia puede completarse mediante una inyección submucosa de lidocaína, con o sin adrenalina, en el campo operatorio (meato inferior y/o meato medio). La intervención puede comenzar unos minutos después.

ANESTESIA GENERAL

La cirugía del seno maxilar no requiere ninguna técnica específica. Se debe contar con las condiciones óptimas para reducir el sangrado local. Habitualmente, este objetivo se alcanza mediante una técnica minuciosa y la preparación médica de la mucosa nasal. Excepcionalmente puede ser necesario obtener una hipotensión controlada para mejorar las condiciones locales. La utilización de un nuevo derivado de la morfina, el remifentanilo, mucho más manejable, permite lograr un excelente control de la presión arterial intraoperatoria en condiciones de seguridad muy aceptables.

Técnicas

MEATOTOMÍA INFERIOR

■ ***Objetivo***

Esta técnica permite acceder al fondo del seno y favorece el drenaje del seno maxilar por la gravedad [8].

■ ***Indicaciones***

Sus indicaciones son la extracción de un cuerpo extraño, la sinusitis crónica por acinesia ciliar adquirida o congénita, y más excepcionalmente la sinusitis maxilar crónica (en asociación con una meatotomía media).

■ ***Anestesia***

La anestesia puede ser local o general (cf. supra).

La infiltración mucosa del piso nasal, del meato inferior y de la cabeza del cornete inferior completan la colocación de mechas.

■ ***Material*** *(fig. 10)*

— Una pinza de Politzer (para la inserción de las mechas).
— Un coagulador.
— Un trocar de 4 mm de diámetro y su mandril.
— Una pinza sacabocados.
— Una cánula de aspiración recta y otra curva.
— Una o varias pinzas acodadas.
— Un endoscopio para el control óptico de 0 o 25° a 30 o 45°, según el hábito del operador.

■ ***Técnica***

Tras la preparación mediante inserción de mechas e infiltración de la fosa nasal, se luxa suavemente el cornete inferior hacia el tabique *(fig. 11)*.

El meato inferior debe ser fácilmente accesible para la instrumentación. La visión del orificio lacrimonasal en el cuadrante anterosuperior del campo operatorio indica que existe una buena exposición.

La trepanación se inicia en la zona posterosuperior del meato inferior, bajo la cola del cornete inferior: ésta es la región de la punción del seno maxilar. Puede utilizarse el clásico trocar de punción, un aspirador acodado, una cucharilla acodada o incluso, de entrada, una pinza sacabocados *(punch pince)*.

A continuación, se agranda este orificio a expensas de sus bordes inferior y anterior *(fig. 12)*. Con frecuencia, una ventana de 20-35 mm de diámetro es suficiente para introducir un instrumento óptico o extraer un cuerpo extraño del fondo de la cavidad sinusal. La lámina perpendicular del palatino marca el límite posterior de la fenestración. La regularización de la mucosa de los bordes de la meatotomía facilita su cicatrización. A veces es necesaria la sección de la cabeza del turbinal inferior para prevenir la sinequia entre el cornete inferior y la pared lateral *(fig. 13)*, ya que en ocasiones el cornete colocado en su sitio se adhiere a la pared lateral y cierra el acceso a la meatotomía. Este riesgo también se previene mediante la colocación de mechas en el meato inferior.

El postoperatorio es sencillo. Sólo se prescriben lavados de la cavidad nasal durante 10 días. La colocación de un drenaje sinusal sólo se justifica en las formas muy inflamatorias o purulentas.

■ ***Complicaciones y secuelas***

Hemorragia intraoperatoria

Puede producirse cuando la trepanación ha sido demasiado posterior, bajo la cola del cornete inferior. La causa es la lesión de las arterias posterolaterales. Se resuelve fácilmente con coagulación monopolar; en caso de fracaso o de recidiva a veces es necesario un taponamiento posterior.

Lesiones del orificio lacrimonasal

Aunque es una complicación que ha sido descrita, su carácter es excepcional. Se debe a una trepanación demasiado alta, en el cuadrante anterior del meato inferior. La mejor prevención es la identificación del orificio en la inspección del meato inferior. Cuando se produce este incidente, frecuentemente se refiere la existencia de sangrado intraoperatorio mal controlado, lo que explica la regla de interrumpir la intervención cuando no se puede realizar la hemostasia.

Si la lesión no se detecta en el tiempo intraoperatorio, en los días siguientes a la intervención aparece lagrimeo. Ello debe llevar al cirujano a verificar la permeabilidad de la vía lagrimal, si es necesario en los casos dudosos, radiológicamente.

El lavado con solución antiinflamatoria o la colocación de una sonda de calibración suele evitar el recurso a la dracriorrinostomía.

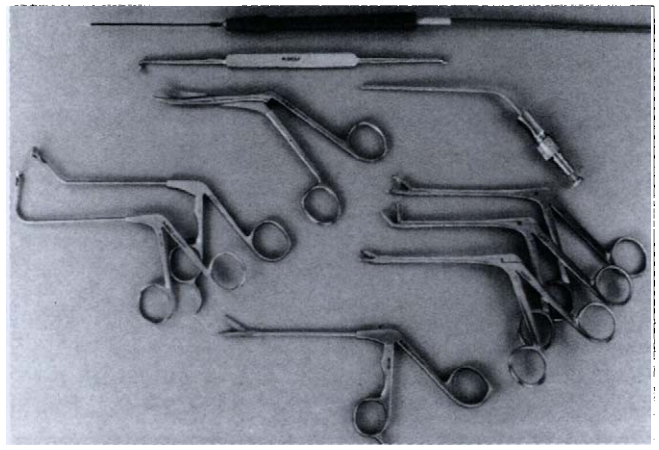

10 *Material para la cirugía endonasal.*

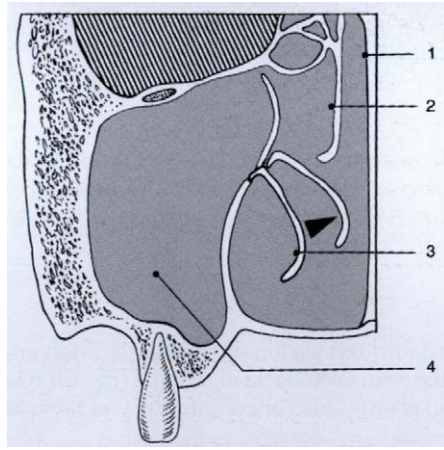

11 *Meatotomía inferior: luxación medial del cornete inferior. 1. Tabique nasal; 2. cornete medio; 3. cornete inferior; 4. seno maxilar.*

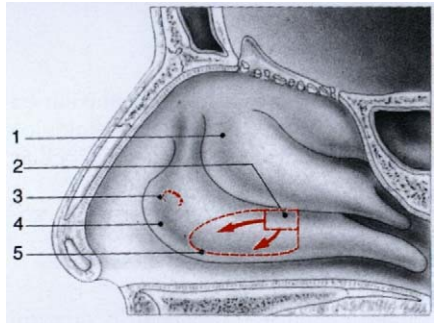

12 *Meatotomía inferior: límites de la fenestración. 1. Cornete medio; 2. zona de la trepanación inicial; 3. orificio lacrimonasal; 4. cornete inferior; 5. extensión de la trepanación.*

Sinequias

Las sinequias se localizan preferentemente entre la cabeza del cornete inferior y la pared lateral o entre la meatotomía y el cornete inferior. El riesgo de sinequia aumenta por la existencia de heridas mucosas enfrentadas y puede prevenirse de varias formas: mediante la colocación de mechas en el meato, la sección de la cabeza del cornete o lavados a través de un drenaje intrasinusal. Su presencia suele ser asintomática.

Cierre

Este incidente ha sido señalado por numerosos autores, independientemente de las dimensiones iniciales de la trepanación. Ninguno de los procedimientos propuestos para su prevención garantiza el éxito.

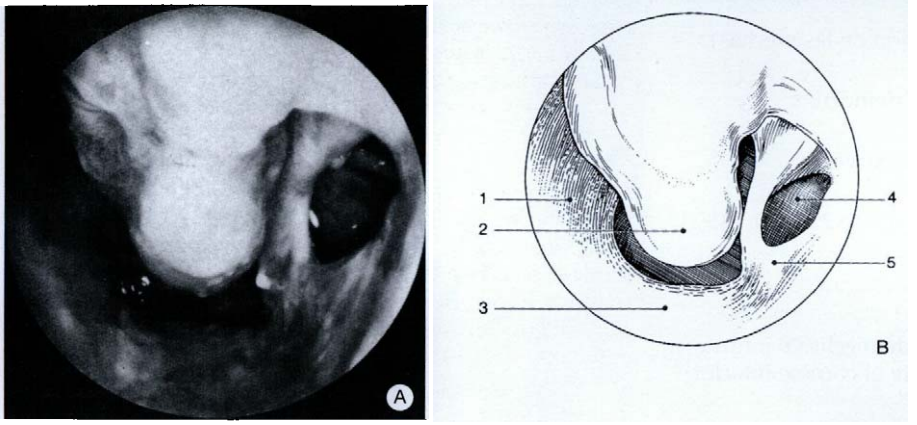

13 *A. Meatotomía inferior: resultado a los 6 meses de una meatotomía inferior izquierda con resección de la cabeza del cornete inferior. B. Esquema. 1. Tabique nasal; 2. cabeza del cornete inferior seccionada; 3. piso nasal; 4. meatotomía inferior; 5. pared intersinusonasal.*

La frecuencia de esta complicación y la ineficacia de la meatotomía inferior para asegurar el drenaje fisiológico de la cavidad del seno reducen sus indicaciones a un procedimiento de extracción o de drenaje mecánico cuando la función mucociliar está abolida.

Parestesias dentarias

Aparecen sobre todo cuando la meatotomía ha llegado hasta el piso nasal, en particular a la región anterior donde se distribuyen las ramas nerviosas alveolares posteriores, procedentes del nervio infraorbitario.

Obstrucción nasal

La causa puede ser la no reposición al final de la intervención del cornete inferior luxado hacia el tabique *(fig. 14)* o la presencia de sinequias entre el cornete inferior y el tabique nasal.

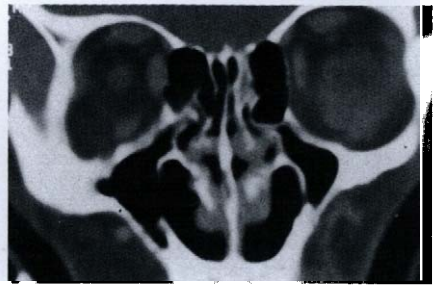

14 *Meatotomía inferior: tomografía computadorizada postoperatoria en corte frontal, luxación y fractura del cornete inferior derecho que provoca obstrucción nasal.*

MEATOTOMÍA MEDIA

■ *Objetivo*

Esta intervención consiste en la abertura del seno maxilar en el meato medio a partir de su orificio de drenaje fisiológico (ostium), con la finalidad de restablecer el drenaje mucociliar y el intercambio ventilatorio nasosinusal *(fig. 15)* [3, 4, 10, 12, 15]. También permite maniobras de extracción (cuerpos extraños, masas fúngicas).

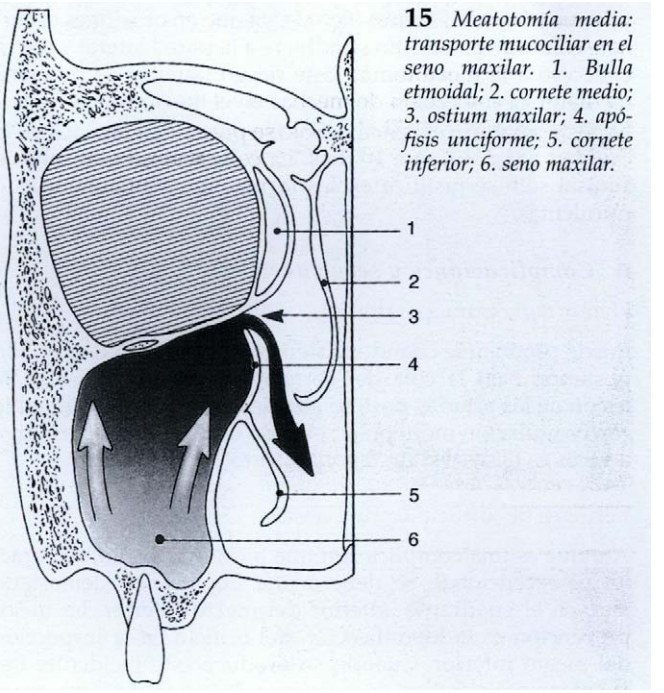

15 *Meatotomía media: transporte mucociliar en el seno maxilar. 1. Bulla etmoidal; 2. cornete medio; 3. ostium maxilar; 4. apófisis unciforme; 5. cornete inferior; 6. seno maxilar.*

■ *Indicaciones*

Sus indicaciones son la sinusitis maxilar de repetición resistente al tratamiento médico, asociada en ocasiones con variaciones anatómicas del meato medio; la sinusitis maxilar crónica asociada con disfunción ostial; la micosis sinusal; la poliposis nasoetmoidal como complemento de un vaciamiento etmoidal.

■ *Anestesia*

Se puede realizar con anestesia local o general. La elección depende de los hábitos del cirujano, de los deseos del paciente y de su estado general. Cualquiera sea el método elegido, es indispensable la preparación local de la fosa nasal (cf. supra).

Tras la colocación de mechas endonasales, la inyección submucosa del anestésico debe interesar a todo el meato medio (apófisis unciforme, bulla etmoidal, cornete medio).

■ *Material (fig. 10)*

— Un bisturí falciforme.

— Una pinza de Blakesley recta, con o sin cánula de aspiración.

— Una pinza de Blakesley curva, con o sin cánula de aspiración.

— Una pinza de Oström con mordedura retrógrada.
— Una cánula de aspiración recta y otra curva.
— Un coagulador.
— Un par de tijeras rectas para la cirugía endonasal.
— Un juego de endoscopios de 0 o 25° a 30 y 70° o un microscopio.

■ *Técnica*

Independientemente del sistema óptico elegido, los principios de la intervención son idénticos: incorporar el ostium a la fenestración, prevenir las sinequias y permitir los cuidados postoperatorios y el acceso fácil a la meatotomía [1, 7, 14].

Esta intervención, conocida desde principios del pasado siglo, fue abandonada por falta de medios ópticos hasta los años sesenta, cuando fue reintroducida por Prades y Rouvier para la microcirugía y por Messerklinger, Terrier y Wigand para la cirugía endoscópica. Se han descrito dos variantes técnicas: la meatotomía de atrás hacia adelante y la meatotomía de adelante hacia atrás.

Meatotomía media «de adelante hacia atrás»

Antes de comenzar cualquier intervención quirúrgica, es indispensable la identificación de los elementos del meato medio: protuberancia lagrimal, apófisis unciforme, bulla etmoidal y cornete medio *(fig. 16)*.

La unciformectomía se realiza a partir de la unión entre sus porciones vertical y horizontal *(fig. 17)*. La incisión con el bisturí falciforme por fuera de esta fina lámina ósea debe ser cuidadosa para evitar lesionar la órbita. El trazado previo a la incisión con la punta coagulante es un buen medio para reducir el sangrado de la mucosa. La introducción previa en el ostium de un palpador acodado de extremo blando permite identificar el lugar exacto donde debe comenzar la unciformectomía.

La sección se continúa hacia abajo hasta la región infrabullar. Después de este tiempo operatorio, se despega cuidadosamente la apófisis unciforme hacia el interior. Esta actuación permite controlar el plano de disección y previene la realización de una incisión demasiado superficial, que afecte únicamente a la mucosa, o demasiado profunda, en el periostio orbitario.

Una vez expuesto el hueso, se introducen las ramas de una pinza de Blakesley recta a ambos lados de la porción vertical de la apófisis unciforme. Un movimiento suave de rotación permite la sección alta de la misma. El fragmento seccionado se empuja hacia abajo y hacia adentro a fin de despejar la visión del ostium maxilar, frecuentemente identificado en este tiempo operatorio.

Una vez realizada esta maniobra, la pinza se desliza hacia abajo y atrás para alcanzar la porción horizontal de la apófisis unciforme. Se colocan sus ramas en uno y otro lado del tabique intersinusonasal. La sección de este fragmento libera toda la porción de la apófisis unciforme previamente seccionada en su parte superior. Se retira el fragmento osteomucoso. Con una cánula de aspiración curva, se verifica la abertura de la cavidad sinusal y se evalúa el volumen del seno. A continuación, se agranda la meatotomía a expensas de sus bordes anterior, posterior e inferior, según la indicación quirúrgica.

Meatotomía media «de atrás hacia adelante»

Tras la inspección del meato medio, se identifica la región de la fontanela posteroinferior *(fig. 18)*, localizada bajo la bulla etmoidal. Se trata de una zona depresible que corresponde a la unión de las mucosas nasal y sinusal [13]. Esta región, desprovista de estructura ósea unciforme, se trepana fácilmente con el extremo de un aspirador curvo.

Una vez realizada esta primera abertura, se agranda la meatotomía hacia adelante *(fig. 19)*.

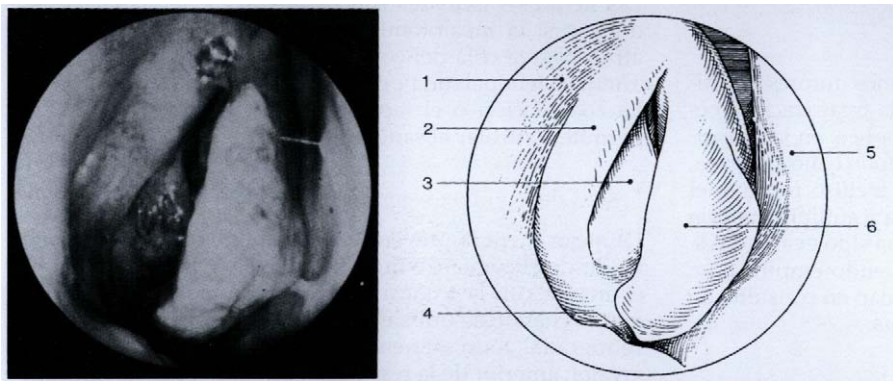

16 *Meatotomía media: identificación de los relieves del meato medio; visión endoscópica a 0°. 1. Protuberancia lagrimal; 2. apófisis unciforme; 3. bulla etmoidal; 4. fosa nasal; 5. tabique nasal; 6. cornete medio (cabeza).*

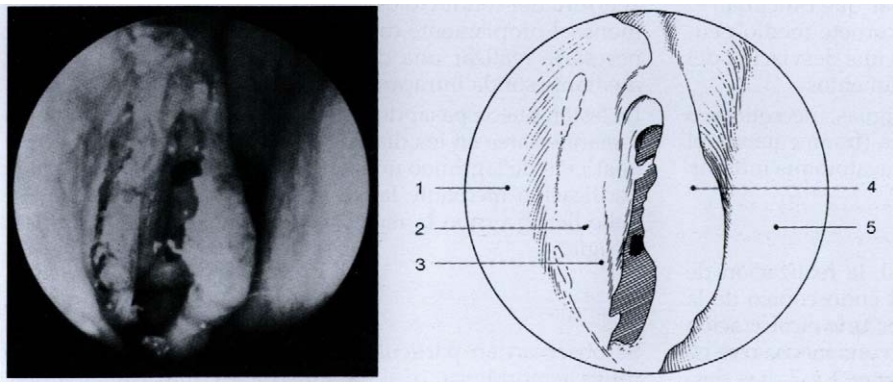

17 *Meatotomía media: unciformectomía derecha; visión endoscópica a 0°. 1. Protuberancia lagrimal; 2. apófisis unciforme; 3. bulla etmoidal; 4. cornete medio; 5; tabique nasal.*



18 *Meatotomía media: identificación de la fontanela posteroinferior, donde se inicia la meatotomía de detrás hacia adelante (meato medio derecho). 1. Surco uncibullar; 2. apófisis unciforme; 3. ostium maxilar; 4. cornete medio, porción libre seccionada; 5. bulla etmoidal.*

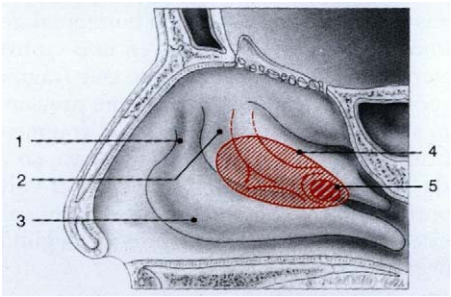

19 *Meatotomía media: límites de la fenestración para la técnica de atrás hacia adelante. 1. Conducto lacrimonasal (protuberancia lagrimal); 2. proceso unciforme; 3. cornete inferior; 4. límites de extensión de la trepanación (rayado fino); 5. zona de la trepanación inicial (fontanela posterosuperior).*

El ostium, situado hacia arriba y adelante, debe ser incorporado en la fenestración. La fragmentación del tabique intersinusonasal y la resección de la parte baja del proceso unciforme se efectúan con una pinza de Oström de mordedura retrógrada. El tamaño de la abertura se adapta al objetivo de la intervención: extracción, ventilación o drenaje.

■ *Vendaje postoperatorio*

Existen diversas actitudes posibles. Algunos autores no utilizan ningún taponamiento y controlan la cicatrización mediante cuidados efectuados bajo control óptico, en la consulta. Otros prefieren la colocación de un tampón o mecha grasa, con o sin antiséptico y/o corticoides, o incluso rellenan el meato medio con una pomada antiséptica y antiinflamatoria (corticoides). Ninguna de estas técnicas ha sido evaluada de forma satisfactoria y la elección sigue siendo empírica; en todos los casos se impone el control regular, en consulta, de la cicatrización para prevenir las sinequias.

■ *Variantes técnicas*

Para prevenir las sinequias es posible, y a veces indispensable, la eliminación de todas las estructuras que dificultan el acceso al meato medio, tales como un cornete medio neumatizado o con la curvadura invertida, o una desviación del tabique que dificulte el paso de los instrumentos.

Puede ser útil, en ciertas sinusitis antiguas, necróticas o micóticas, agrandar la meatotomía media (fragmentando el dorso del cornete inferior) o asociar una meatotomía inferior.

■ *Postoperatorio*

El postoperatorio es sencillo. En general, la realización de lavados de la cavidad nasal y el control endoscópico de la meatotomía son suficientes para obtener una cicatrización de buena calidad. Cuando se ha colocado una mecha o se ha puesto pomada, las mismas se retiran entre 2 y 7 días después de la intervención. A continuación se limpia el meato con una aspiración suave para retirar las costras y secreciones. Con frecuencia, en la primera cura se debe aspirar un coágulo en la cavidad sinusal. La cicatrización definitiva se obtiene en 4 a 6 semanas.

■ *Complicaciones y secuelas*

Brecha orbitaria

Esta complicación debe identificarse en el momento en que se produce, para evitar agravar las lesiones [11]. Para prevenirla se deben respetar dos reglas:

— verificar mediante TC la altura del techo sinusal, el volumen sinusal *(fig. 20)* y la presencia de una celda etmoidal infraorbitaria (celda de Haller);

— proscribir la trepanación por encima de la cara inferior de la bulla etmoidal.

Si se atraviesa la pared orbitaria ósea, el periostio aún puede proteger las estructuras orbitarias. Si se atraviesa el periostio, la grasa orbitaria sobresale en la cavidad operatoria y su resistencia a la tracción debe alertar al cirujano.

Una vez identificada la perforación, existen dos posibilidades: continuar la intervención pues la hernia grasa es moderada y no impide la visión del campo operatorio, o interrumpirla porque la hernia grasa obstruye el meato medio e impide proseguir, en cuyo caso es preciso reintroducirla cuidadosamente, evitando la tracción, y mantenerla en su lugar mediante una mecha deslizada en el meato medio durante 4 a 8 días.

Hemorragia intraoperatoria

El sangrado mucoso difuso suele ser consecuencia de una inflamación importante o de una cirugía traumática. Frecuentemente se resuelve mediante el taponamiento durante algunos minutos con un vasoconstrictor, tras lo cual se puede reanudar la intervención. Si el sangrado persiste, es preferible interrumpir la intervención y retomarla ulteriormente, con una mejor preparación de la cavidad nasal.

Las heridas vasculares son menos frecuentes. Pueden producirse si la meatotomía se agranda excesivamente hacia atrás, bajo la cola del cornete medio donde las ramas de la arteria esfenopalatina penetran en la cavidad nasal *(fig. 21)*. La coagulación o el taponamiento con un vasoconstrictor permite controlar el sangrado y continuar la intervención.

Lesión del conducto lacrimonasal

La mejor medida preventiva es la identificación de su relieve desde el comienzo de la intervención. El riesgo de lesión es mayor con la técnica de atrás hacia adelante, principalmente cuando se utiliza la pinza de Oström con mordedura retrógrada. Todo aumento de la resistencia durante la progresión anterior de la resección ósea de la apófisis unciforme debe alertar al cirujano. Si se produce una lesión, el examen minucioso de la vía lagrimal permite distinguir la simple abertura del conducto óseo de la sección del conducto lacrimonasal propiamente dicho. En este último caso, puede ser necesario realizar una dacriorrinostomía o una calibración mediante sonda intracanalicular.

La lesión puede pasar desapercibida durante la intervención y manifestarse en los días siguientes a la meatotomía por la aparición de lagrimeo unilateral. En este caso se impone una verificación mediante lavado. Si existe algún obstáculo, se debe llevar a cabo la repermeabilización mediante sonda o cirugía.

Sinequias

Se observan en particular cuando la intervención ha sido muy hemorrágica o si la mucosa es muy inflamatoria.

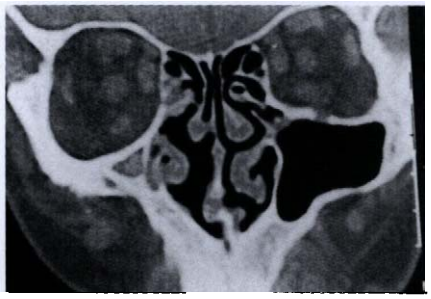

20 *Meatotomía media. Tomografía computadorizada: corte frontal. Ejemplo de asimetría sinusal. El volumen del seno maxilar derecho está reducido. La radiografía con proyección de Blondeau del mismo paciente pone de manifiesto una opacidad sinusal maxilar derecha. Todo intento de punción o de meatotomía media sin TC presenta el riesgo de lesión orbitaria.*

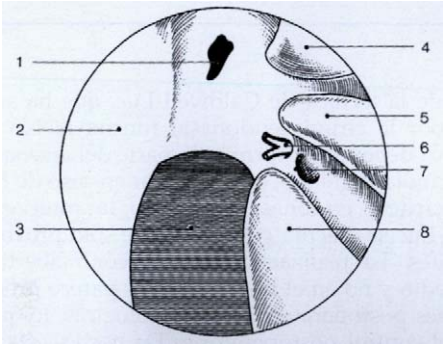

21 *Meatotomía media: localización de la arteria esfenopalatina. El orificio esfenopalatino se ubica 3 a 4 mm por encima y por detrás del borde posterior de la fontanela posterosuperior que, a su vez, delimita por detrás la extensión de la meatotomía. 1. Ostium esfenoidal; 2. tabique nasal; 3. fosa nasal; 4. cola del cornete superior; 5. cola del cornete medio; 6. orificio esfenopalatino; 7. borde posterior de la fontanela posterosuperior; 8. cola del cornete inferior.*

Existen diversas medidas para evitarlas. La cirugía minuciosa reduce el riesgo de producir lesiones mucosas en la cara lateral del cornete medio, origen de sinequias con la pared nasal lateral. La corrección de una neumatización o de una curvatura invertida del cornete medio amplía el acceso al meato medio y facilita el paso de los instrumentos al campo operatorio. A veces es necesaria la sección de la cabeza del cornete medio para conservar un acceso correcto a la meatotomía durante el postoperatorio. La regularización de los bordes de la unciformectomía evita el llenado de la hendidura premeática con colgajos mucosos. Finalmente, los lavados postoperatorios y el control óptico de la cicatrización son las mejores garantías de una meatotomía funcional y accesible a los exámenes postoperatorios *(fig. 22)*.

Cierre

Este incidente es mucho más excepcional que en la meatotomía inferior. No obstante, en las semanas siguientes a la intervención, es frecuente observar una disminución del tamaño de la fenestración. La existencia de una inflamación importante y la falta de incorporación del ostium a la meatotomía parecen favorecer su aparición. Para prevenir esta complicación en caso de infección o inflamación antigua y difusa, es conveniente realizar una nasalización amplia.

Cortocircuito mucoso

Esta complicación se observa cuando el ostium no ha sido incorporado a la meatotomía. Debe sospecharse ante la persistencia de rinorrea posterior durante el postoperatorio. El tratamiento es simple: es suficiente con volver a unir las dos aberturas.

CIRUGÍA TRANSANTRAL POR VÍA ENDONASAL [5]

La región retromaxilar también puede ser abordada quirúrgicamente, ya sea de forma limitada para una biopsia de la fosa pterigopalatina o de la región infratemporal, o como tiempo operatorio durante una exéresis tumoral (angiofibromas).

El empleo del endoscopio, aisladamente o como complemento de una vía infralabial o externa, mejora la visión y la accesibilidad de esta región.

La técnica de acceso aislado consiste en realizar al comienzo de la intervención una amplia meatotomía media, con el fin de obtener una visión completa de la pared posterior. A partir de esta meatotomía, se trepana la pared posterior ósea en la región posterosuperior, donde el hueso es más fino. La resección extraperióstica del hueso se realiza lateralmente, utilizando una cucharilla blanda o una pinza sacabocados. La superficie del periostio que se debe denudar depende de la patología causal y del procedimiento que se realiza. En cualquier caso, debe permitir el control de todos los elementos vasculonerviosos de esta región (arteria maxilar). A continuación se secciona el periostio, separando la grasa en la que se encuentra la arteria maxilar y sus ramas y el nervio maxilar. La disección cuidadosa, con ayuda de instrumentos de punta suave, permite aislar cada elemento y realizar el procedimiento quirúrgico previsto: por ejemplo, la colocación de una grapa en la arteria maxilar o la obtención de una muestra histica para biopsia.

No es necesario realizar el cierre del periostio; a veces un simple tampón reabsorbible colocado en la pared posterior

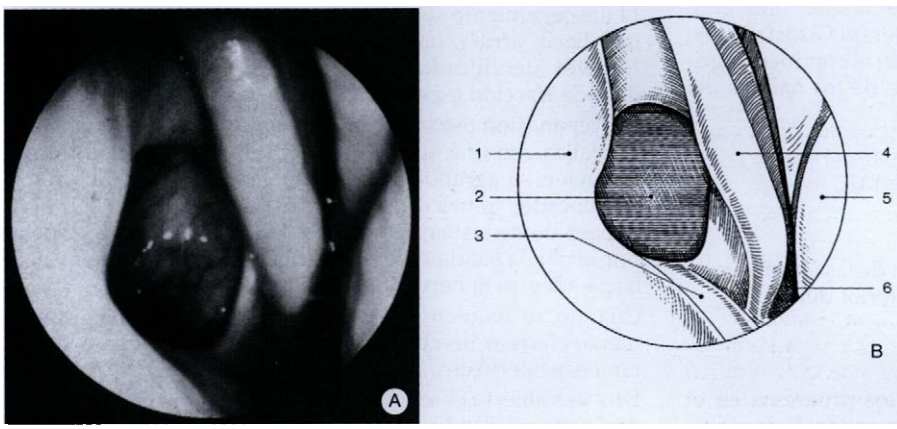

22 *A. Meatotomía derecha.*
B. Meatotomía media: aspecto postoperatorio. 1. Protuberancia lagrimal; 2. meatotomía media; 3. dorso del cornete inferior; 5. tabique nasal; 6. fosa nasal.

de la cavidad maxilar puede resultar útil para facilitar la cicatrización, que se logra en 3 a 6 semanas.

Este acceso de la pared posterior puede ser también complementario durante la exéresis de un tumor rinofaríngeo o del foramen esfenopalatino. Cualquiera sea el acceso, endonasal, infralabial, o externo, el enfoque es idéntico al que se ha descrito previamente. Sólo difieren los tiempos de cierre, en función del tamaño del tumor y de su extensión hacia la región infratemporal.

MAXILECTOMÍA MEDIA POR VÍA ENDONASAL

Si bien es posible acceder al tabique intersinusonasal para realizar una meatotomía media o inferior, numerosos autores señalan la dificultad para acceder a la pared anterior o al piso del seno maxilar. En estos casos se propone a menudo, como complemento, el acceso infralabial a través de la fosa canina. Sin embargo, el desarrollo de la endoscopia ha permitido una alternativa: la maxilectomía media *(fig. 23)*, que consiste en la resección completa del tabique intersinusonasal por vía endonasal. La ablación completa de este tabique proporciona un buen acceso a la totalidad de la cavidad maxilar y reduce el interés de la vía infralabial. En primer lugar se realiza una incisión de la mucosa sobre la apófisis frontal del maxilar. A continuación, la mucosa se reclina hacia detrás, hasta la altura de la inserción de la cabeza del cornete inferior, la cual es seccionada. Posteriormente, se realiza un fresado cuidadoso para entrar en la parte inferior del seno maxilar y desnudar el conducto lacrimonasal en su porción superior. Este conducto se diseca totalmente y, con ayuda de un separador, la mucosa se despega y se secciona de adelante hacia atrás. La progresión, en la porción superior, obliga a seccionar el conducto lagrimal. Un corte franco, hecho con tijeras, libera la porción superior del tabique intersinusonasal que se sigue hacia atrás hasta la cola del cornete inferior. En la porción inferior, el fresado se continúa paralelamente al piso nasal hasta la cola del cornete inferior. La hemostasia cuidadosa con un coagulador previene la hemorragia que puede sobrevenir durante la sección de la porción posterior, que implica la resección total del cornete inferior. En el mismo tiempo operatorio o después de la exéresis del tabique se puede retirar la totalidad o una parte de la mucosa del seno maxilar. A veces es necesario un fresado anterior complementario para obtener una visión directa de la pared anterior del seno. Al final de la intervención, en función de los procedimientos endosinusales realizados, puede ser conveniente colocar un tampón reabsorbible o una mecha en la cavidad maxilar. La colocación de una mecha en la cavidad nasal no es indispensable.

Cuando se ha realizado la exéresis completa de la mucosa del seno, la cicatrización suele ser prolongada (de 4 a 6 semanas), con formación de costras. La cavidad sinusal con frecuencia se rellena de un tejido fibroso cuya vigilancia no plantea ningún problema. El dolor es poco frecuente y a menudo transitorio. Cuando se ha denudado una gran superficie ósea resulta útil la antibioticoterapia asociada con lavados de la fosa nasal. Poner un tutor en el conducto lagrimal no parece indispensable, y depende de los hábitos del cirujano.

TÉCNICA DE CALDWELL-LUC

■ *Objetivo*

El objetivo de esta técnica es la extracción de las lesiones y de la mucosa sinusal mediante el acceso anterior del seno.

■ *Indicaciones*

Las mejoras de los sistemas ópticos y los progresos en el conocimiento de la fisiología sinusal han reducido las indicaciones de la técnica de Caldwell-Luc, que ha sido reemplazada por la cirugía endonasal funcional. No obstante, esta técnica debe seguir formando parte del arsenal del cirujano otorrinolaringólogo, en particular en caso de fracaso de la microcirugía endonasal. Cuando la intervención de Caldwell-Luc se efectúa correctamente sólo provoca secuelas menores. La realización de una contraabertura en el meato medio y no en el meato inferior parece proporcionar condiciones postoperatorias más fisiológicas, lo que mejora además el control postoperatorio. De hecho, esta meatotomía media permanece permeable, lo que permite un control visual directo de la cicatrización endosinusal.

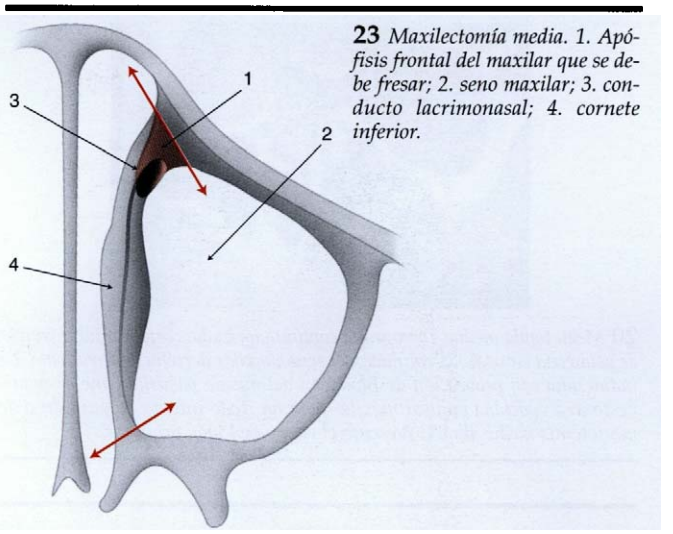

23 *Maxilectomía media. 1. Apófisis frontal del maxilar que se debe fresar; 2. seno maxilar; 3. conducto lacrimonasal; 4. cornete inferior.*

■ *Anestesia*

Aunque la anestesia local es posible, muchos equipos prefieren la anestesia general.

■ *Técnica*

La técnica se basa en el acceso al seno por la fosa canina y en la contraabertura del meato inferior.

Acceso a la fosa canina

Se empieza por la infiltración submucosa del vestíbulo yugal superior con lidocaína con adrenalina. La incisión debe permitir un acceso amplio sobre la cara anterior del seno. La misma se inicia en la base del orificio piriforme, sigue la línea paralela al cuello dentario y termina en el macizo maxilomalar *(fig. 24)*.

El despegamiento subperióstico del colgajo mucoso se continúa hacia arriba, hasta la salida del nervio infraorbitario. Una vez identificado el nervio, el mismo debe ser protegido de toda tracción excesiva.

La trepanación ósea comienza a la altura de la fosa canina y se realiza con una gubia o con un trocar de punción. A continuación se agranda la abertura con ayuda de una pinza sacabocados (pinza de Citelli). La fenestración debe permitir el paso de un sistema óptico y de cucharillas; debe respetar por arriba la salida del nervio infraorbitario, y por debajo y hacia adentro el nervio dentario anterior *(fig. 25)*.

Cuando se requiere un acceso más importante, es conveniente efectuar una trepanación con conservación de la ventana osteoperióstica.

Una vez abierto el seno, la inspección del interior de la cavidad permite decidir entre la conservación o la exéresis de la

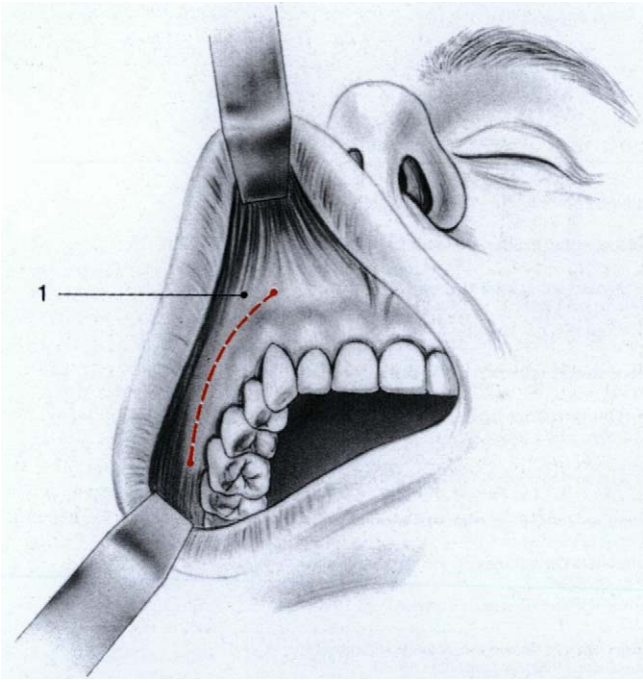

24 *Técnica de Caldwell-Luc: trazado de la incisión mucoperióstica. 1. Colgajo yugal.*

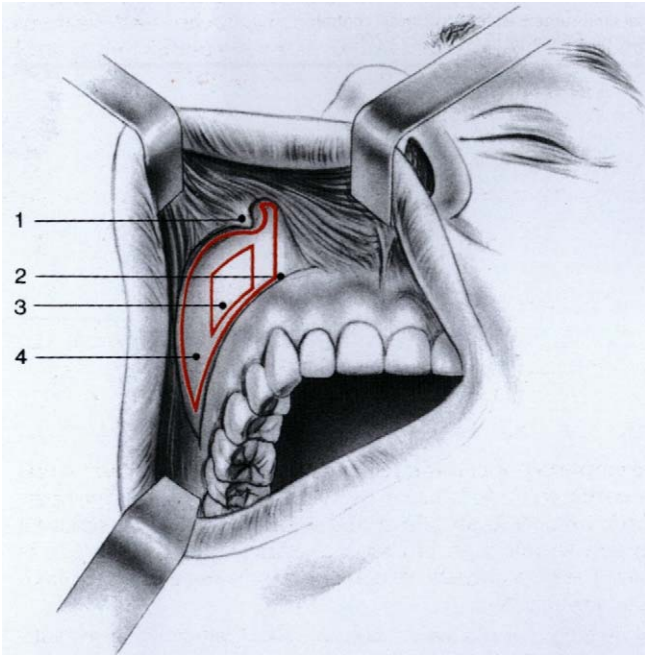

25 *Técnica de Caldwell-Luc: trepanación ósea. 1. Nervio infraorbitario; 2. protuberancia canina; 3. trepanación inicial (fosa canina); 4. extensión de la trepanación ósea.*

mucosa sinusal. Si la mucosa está engrosada, necrótica o cubierta de secreciones purulentas se elimina. Este tiempo se controla fácilmente con ópticas de 25 a 70°. El raspado del fondo sinusal requiere instrumentos maleables que permitan curvas variadas.

La contraabertura del meato inferior se realiza al final de la intervención. Para perforar la pared se emplea frecuentemente un aspirador de gran diámetro o un trocar curvo. A continuación, se agranda el orificio con una pinza sacabocados hasta alcanzar un diámetro de aproximadamente 15 mm. Entonces se introduce una sonda de Petzer por dicha abertura, a partir de la cavidad sinusal. Una pinza deslizada en la cavidad nasal sujeta la extremidad endonasal de la sonda que asoma al exterior por el orificio nasal.

Tras la limpieza de la cavidad operatoria y la colocación de un drenaje, se cierra la vía de acceso anterior. Si se ha conservado el segmento óseo, su recolocación precede al cierre del colgajo yugal. La contención con hilo reabsorbible suele ser suficiente y evita el uso de hilo de acero.

Si la abertura se realiza con pérdida de hueso, se debe evitar la retracción de los tejidos blandos en el orificio creado (diámetro inferior a 15 mm). Para ello es necesario respetar el periostio y efectuar una reconstrucción lo más correcta posible durante el cierre.

■ *Cuidados postoperatorios*

La colocación de un dren tiene como objetivo prevenir la infección del hemoseno secundaria a la intervención. Frecuentemente se instaura antibioticoterapia durante 8 a 10 días.

Al cabo de 2 a 3 días se retira el dren y sólo se prescriben lavados de la cavidad nasal durante unos 10 días. Es preciso prevenir al paciente sobre el riesgo de enfisema subcutáneo yugal en caso de inhibición del estornudo o de sonado de la nariz forzado.

■ *Evolución postoperatoria*

El edema yugal es frecuente en la semana siguiente a la intervención. El mismo desaparece habitualmente sin dejar secuelas. También se han referido parestesias en los territorios maxilares y dentarios homolaterales. Puede haber dolor debido al estiramiento del nervio infraorbitario o a la sección de fibras nerviosas dentarias durante la incisión vestibular. El tratamiento médico o quirúrgico es a menudo poco eficaz para estas complicaciones dolorosas.

■ *Complicaciones y secuelas* [9]

Se trata esencialmente del edema yugal y las parestesias dentarias ya mencionadas. En ciertos casos, la retracción de los tejidos blandos en la fenestración maxilar puede provocar molestias yugales que pueden llevar a plantear una reintervención *(fig. 26)*. Lo más frecuente es que este fenómeno sea asintomático y que sólo se manifieste por una opacidad radiológica sinusal en la proyección de Blondeau. La interpretación puede ser difícil cuando persiste una sintomatología nasal (rinorrea posterior, obstrucción nasal), aunque sea moderada. En estos casos, la tomografía computadorizada puede aportar datos muy precisos sobre el estado de la cavidad operatoria.

26 *Técnica de Caldwell-Luc: tomografía computadorizada postoperatoria, retracción de los tejidos blandos.*

Cualquier referencia a este artículo debe incluir la mención del artículo original: Fontanel JP et Klossek JM. Chirurgie du sinus maxillaire en dehors des traumatismes et des tumeurs. Encycl Méd Chir (Editions Scientifiques et Médicales Elsevier SAS, Paris, tous droits réservés), Techniques chirurgicales - Tête et cou, 46-140, 2002, 12 p.

Bibliografía

[1] DeFreitas J, Lucente FE. The Caldwell-Luc procedure: institutional review of 670 cases:1975-1985. *Laryngoscope* 1988 ; 98 : 1297-1300

[2] Freche et al. L'endoscopie diagnostique et thérapeutique. Rapport de la Société française d'ORL, 1989 : 115-121

[3] Friedman M, Toriumi DM. The effect of a temporary naso-antral window on mucociliary clearance. An experimental study. *Otolaryngol Clin North Am* 1989 ; 22 : 819-830

[4] Friedrich JP. Traitement des méatotomies endoscopiques des sinusites maxillaires chroniques. *Méd Hyg* 1984 ; 42 : 3410-3416

[5] Klossek JM, Ferrie JC, Goujon JM, Fontanel JP. Endoscopic approach of the pterygopalatin fossa. *Rhinology*1994 ; 32 : 208-210

[6] Klossek JM, Fontanel JP. Explorations physiques et thérapeutiques spéciales des sinus. *Encycl Méd Chir* (Éditions Scientifiques et Médicales Elsevier SAS, Paris), Oto-rhino-laryngologie, 20-420-A-10, 1992 : 1-8

[7] Klossek JM, Fontanel JP. La chirurgie endonasale sous guidage endoscopique. Paris : Masson, 1992

[8] Lund VJ. Fundamental considerations of the design and function of intranasal antrostomies. *Rhinology* 1985 ; 23 : 231-236

[9] Murray JP, Jackson MS. Complications after treatment of chronic maxillary sinus disease with Caldwell-Luc procedure. *Laryngoscope* 1983 ; 93 : 282-284

[10] Perko D, Karin RR. Nasoantral windows: an experimental study in rabbits. *Laryngoscope* 1992 ; 102 : 320-326

[11] Seguin P, Dumas P. Complications orbitaires de la chirurgie sinusienne. Aspects cliniques et incidences médico-légales. *Rev Stomatol Chir Maxillofac* 1990 ; 91 (suppl 1) : 68-70

[12] Stammberger H. Endoscopic endonasal surgery, concepts in treatment of recurring rhinosinusitis. Anatomic and pathophysiologic considerations. *Otolaryngol Head Neck Surg* 1986 ; 94 : 143-147

[13] Straatman NJ, Buiter CT. Endoscopic surgery of the nasal fontanel. A new approach to recurrent sinusitis. *Arch Otolaryngol* 1981 ; 107 : 290-293

[14] Terrier G. Présentation de la chirurgie rhino-sinusale sous guidage endoscopique. *J Fr ORL* 1987 ; 36 : 113-160

[15] Wigand ME, Steiner W, Jaumann MP. Endonasal sinus surgery with endoscopical control: from radical operation to rehabilitation of the mucosa. *Endoscopy* 1978 ; 10 : 255-260